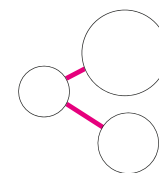


# ACIDE HYALURONIQUE CHIRURGICAL

PREVISIBLE. ESTHETIQUE.  
CONFORTABLE.



**xHyA**

Cross-linked Hyaluronic Acid

# SEPT RAISONS

D'UTILISER L'ACIDE HYALURONIQUE EN CHIRURGIE DENTAIRE

## ACCÉLÈRE LA CICATRISATION DES TISSUS

**1** L'acide hyaluronique réticulé (xHyA) favorise l'angiogenèse<sup>5,16,19,24</sup> et la formation des tissus mous et durs<sup>8,9,12,13,17,22</sup> sur une période prolongée. Sa formulation réticulée maintient son pouvoir actif présent tout au long du processus de guérison, grâce à son mode de dégradation lent (plusieurs semaines).<sup>22</sup>

## AMÉLIORE LA PRÉVISIBILITÉ DES RÉSULTATS

**2** L'xHyA stabilise le caillot sanguin et attire les facteurs de croissance pour soutenir et accélérer la formation des tissus durs et mous.<sup>15,19-23</sup>

## RÉDUIT LES RISQUES D'INFECTION

**3** Action bactériostatique et réduction de la pénétration des agents pathogènes.<sup>10</sup>

## RÉDUIT LA DOULEUR ET L'INFLAMMATION

**4** La masse moléculaire élevée de l'xHyA réduit le gonflement et l'inconfort pendant le processus de guérison.<sup>18,23</sup>

## AMÉLIORE L'ESTHÉTIQUE DU PATIENT

**5** Favorise une guérison sans cicatrice.<sup>18,23</sup>

## PERMET AU PRATICIEN DE GAGNER DU TEMPS

**6** S'applique directement sur le site chirurgical (en présence de sang), sans nécessiter de rinçage. L'xHyA peut être combiné avec un substitut osseux pour préparer un «sticky bone» en 3 minutes.

## OPTIMISE LES PROPRIÉTÉS DES AUTRES BIOMATÉRIAUX

**7** Lorsque l'xHyA est associée à un substitut osseux, ses propriétés hydrophiles sont améliorées, ainsi que la stabilité volumique<sup>24</sup> et le remodelage.<sup>25</sup> Lorsque l'xHyA est appliqué sur une membrane de collagène, son effet barrière est prolongé<sup>14</sup>.

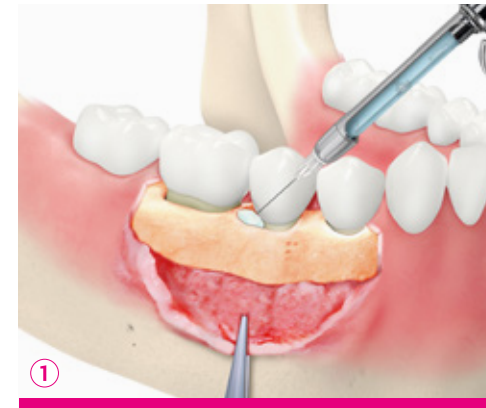# ACIDE HYALURONIQUE RÉTICULÉ (xHyA)

QU'EST-CE QUE L'xHyA DE QUALITÉ PHARMACEUTIQUE ?

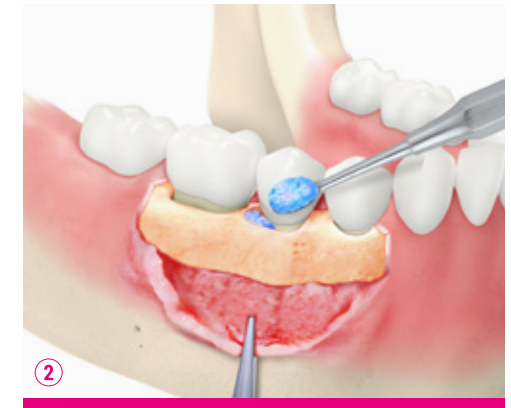L'acide hyaluronique, l'un des principaux composants de la matrice extracellulaire, est naturellement présent dans le corps humain.<sup>1-3</sup> Des études ont montré que la présence prolongée d'acide hyaluronique pendant le processus de guérison favorise la régénération plutôt que la réparation.<sup>4-7</sup> Outre l'accélération de la cicatrisation des tissus mous et durs,<sup>7-9</sup> les propriétés bactériostatiques de l'acide hyaluronique protègent également la plaie.<sup>10</sup>

L'acide hyaluronique réticulé de qualité chirurgicale (xHyA) reste présent tout au long du processus de cicatrisation en raison de son mode de dégradation lent (plusieurs semaines).<sup>11</sup> Comme l'ont montré différentes études, la présence d'acide hyaluronique favorise et accélère la formation osseuse.<sup>8,9,12,13</sup> Mélangé à un substitut osseux, l'acide hyaluronique attire le sang dans la matrice et protège la plaie. Le fait de mélanger le gel d'xHyA avec le matériau de greffe facilite sa manipulation, en plus de fournir tous les autres avantages.

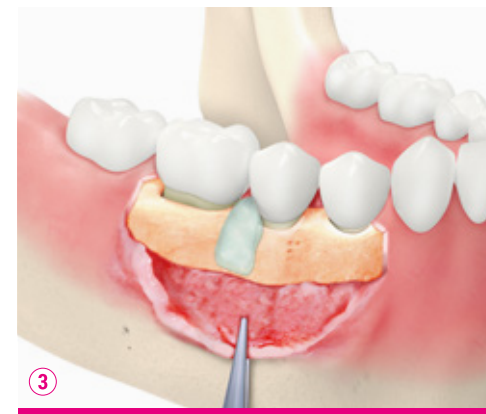COMMENT UTILISER LE GEL xHyA ?



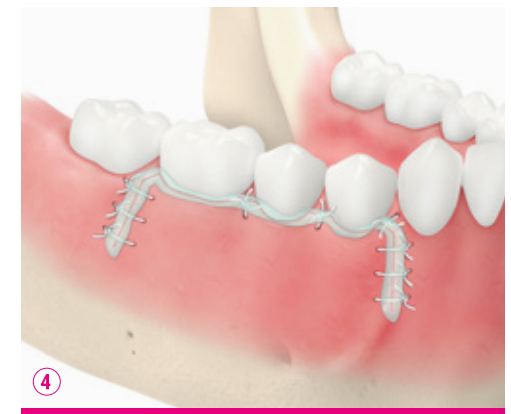Directement sur le site couvert de sang



Mélangé avec du substitut osseux, comme un «sticky bone»



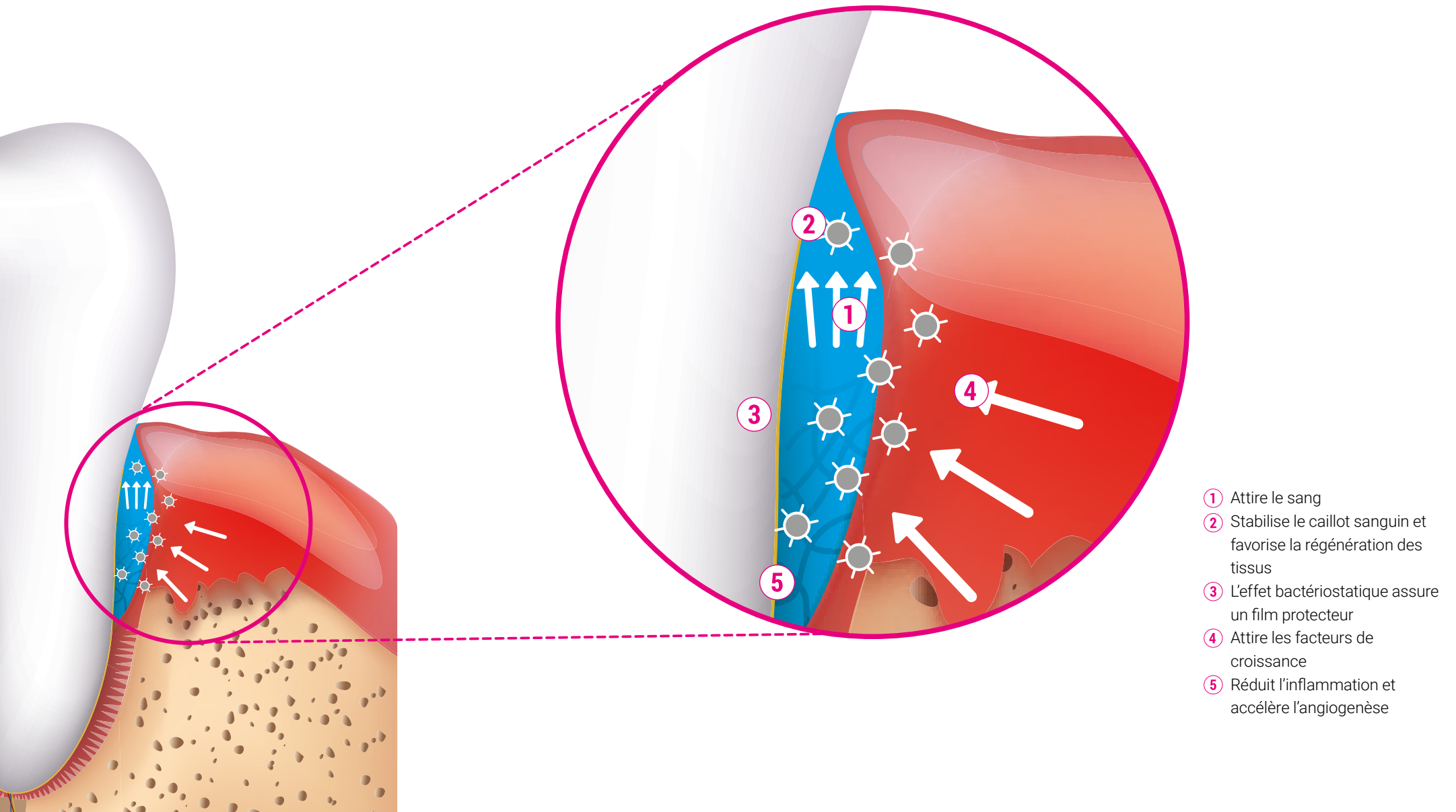
Enduit sur la membrane de collagène



Sur le site suturé

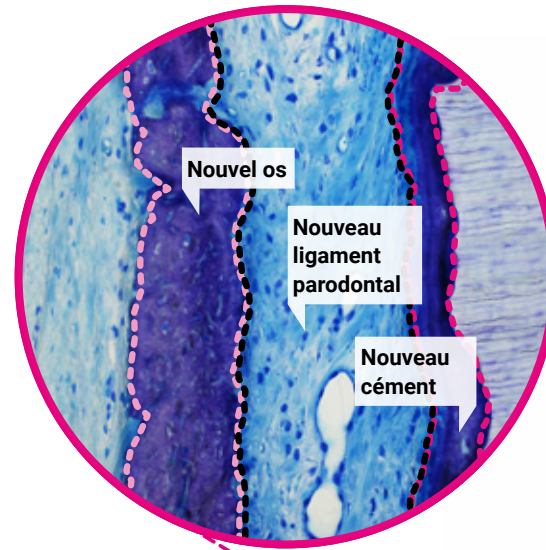
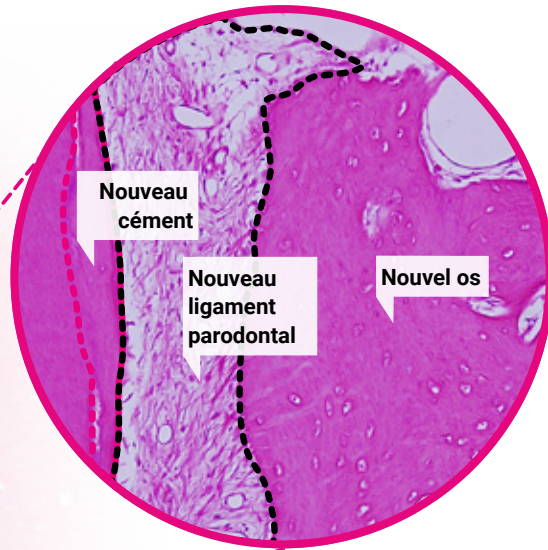
# EFFETS ET MODE D'ACTION

RÉGÉNÉRATION PARODONTALE : LE GEL D'xHyA EST APPLIQUÉ DIRECTEMENT SUR LE SITE COUVERT DE SANG ET DANS LES POCHES PARODONTALES

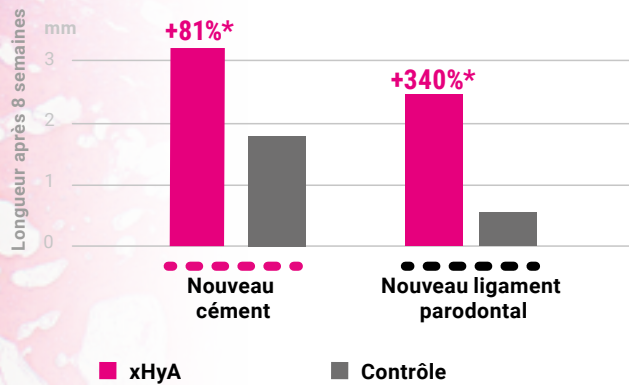


# ACCÉLÈRE LA RÉGÉNÉRATION

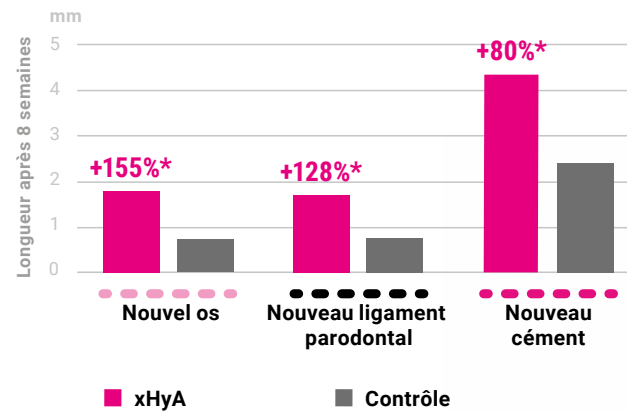
PREUVES SCIENTIFIQUES AU NIVEAU PARODONTALES



Régénération de défauts infra-osseux<sup>22</sup>



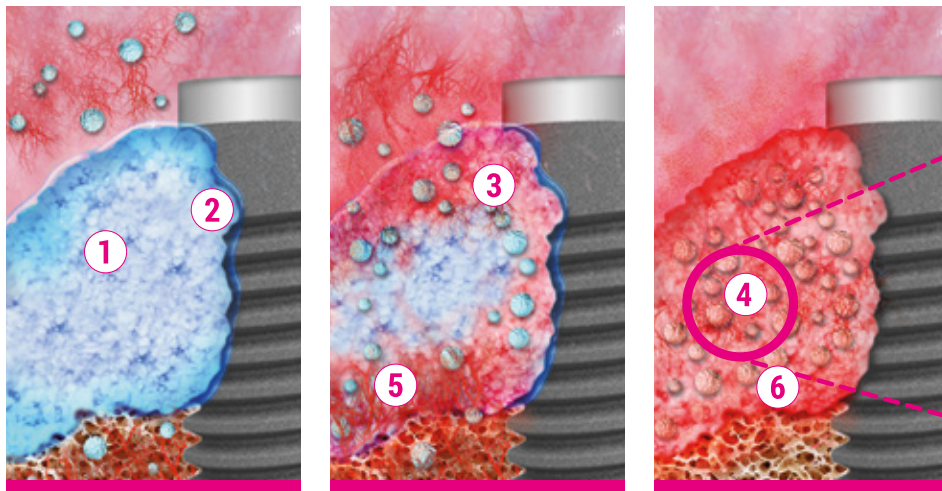
Régénération de récessions gingivales<sup>17</sup>



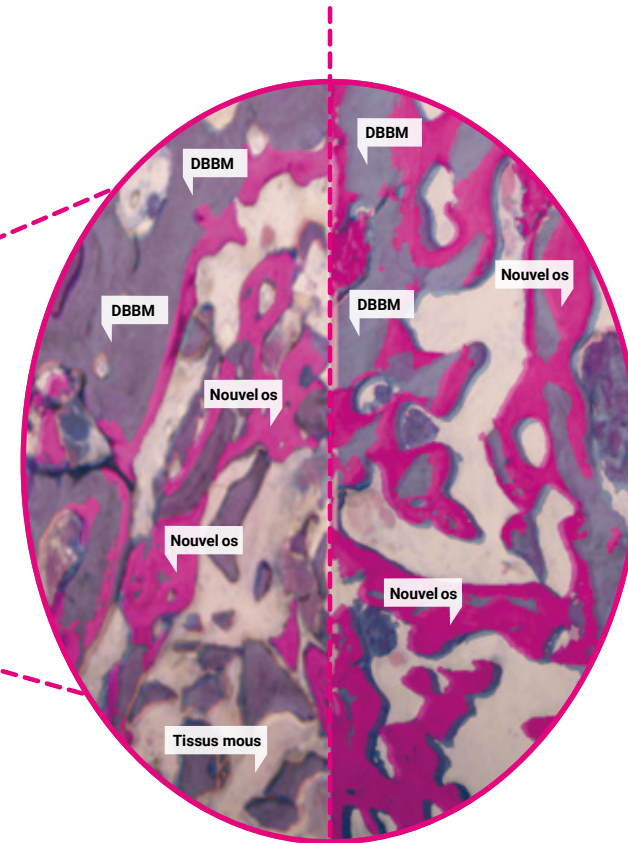


# EFFETS ET MODE D'ACTION

REGENERATION OSSEUSE : xHyA MELANGÉ AVEC DU SUBSTITUT OSSEUX



- ① Forme un putty stable avec le substitut osseux
- ② Attire le sang
- ③ Stabilise le caillot sanguin et favorise la régénération tissulaire
- ④ Attire les facteurs de croissance
- ⑤ L'effet bactériostatique assure une protection
- ⑥ Coordonne l'inflammation et accélère l'angiogenèse



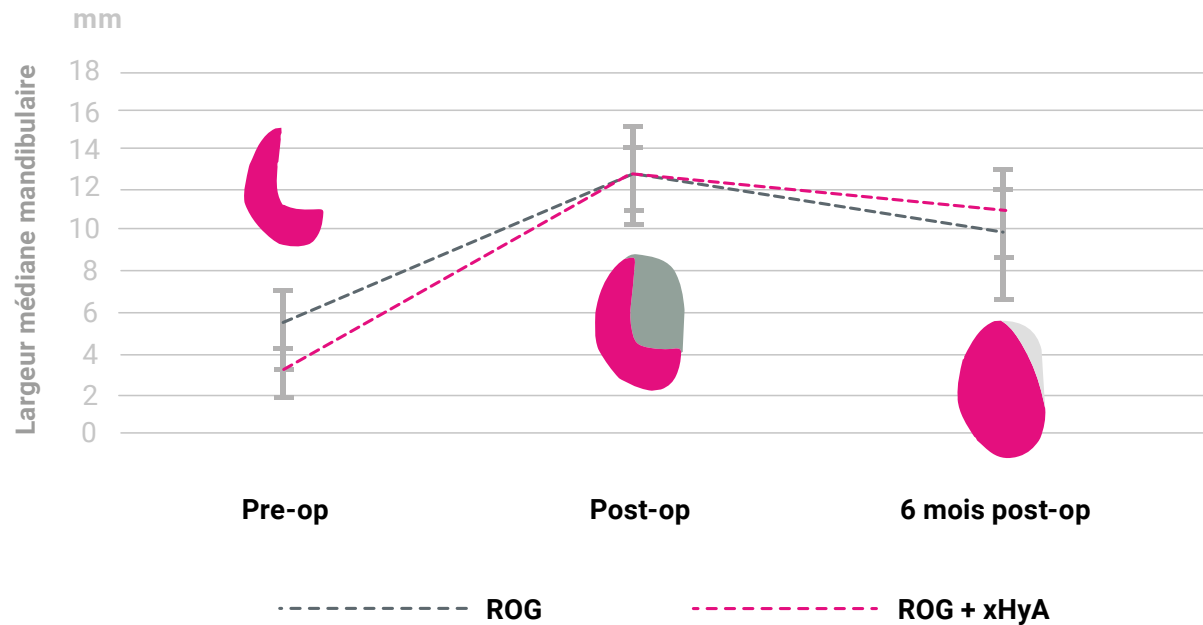
**Plus de cellules osseuses, moins de résidus de DBBM lorsque le substitut est mélangé à l'xHyA.**

**Histologies après 2 mois avec DBBM (gauche) et DBBM + xHyA (droite).<sup>25</sup>**

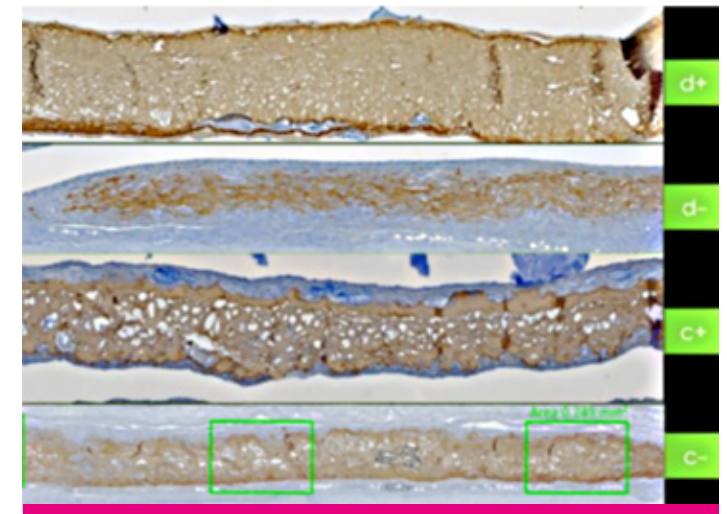
# ACCÉLÈRE LA RÉGÉNÉRATION

PREUVES SCIENTIFIQUES

## Volume osseux plus important dans le groupe test (xHyA + xéno greffe)<sup>24</sup>



## Résorption ralentie de la membrane de collagène<sup>14</sup>



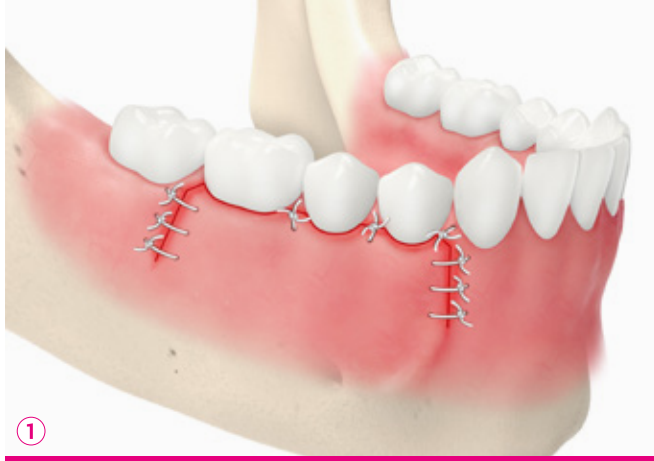
NB : Les membranes de collagène (brun), 14 jours après l'implantation dans les groupes normoglycémiques (c-/c+) ou diabétiques (d-/d+) montrent une moindre résorption du collagène lorsqu'elles sont utilisées avec l'xHyA (d+/c+).<sup>6,7</sup>

TÉLÉCHARGER LES PREUVES SCIENTIFIQUES ICI



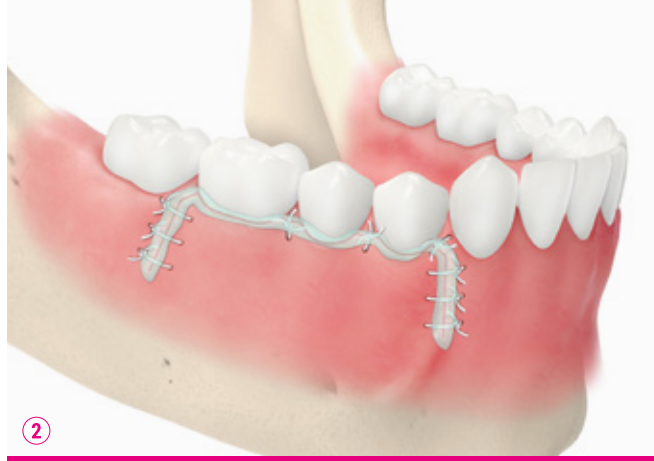
# EFFETS ET MODE D'ACTION

INFLAMMATION, DOULEUR ET GESTION DES CICATRICES



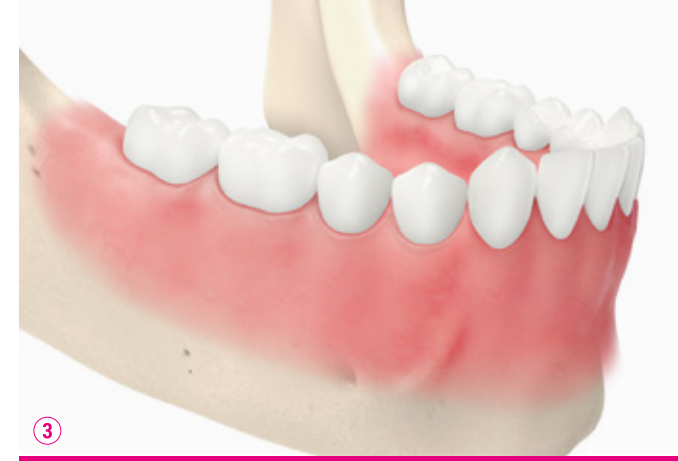①

Suture du site enflammé



②

Gel d'xHyA dans la plaie et sur la suture



③

Site guéri sans cicatrice



# RÉDUIT L'INCONFORT DU PATIENT

PREUVES SCIENTIFIQUES

## L'inconfort du patient et la cicatrisation des sites donneurs palatins après une chirurgie de greffe gingivale.<sup>18</sup>

Jour	Score de douleur VAS		Score de démangeaison VAS		Score de correspondance des couleurs VAS		Épithélisation	
	Contrôle	xHyA	Contrôle	xHyA	Contrôle	xHyA	Contrôle	xHyA
3	6.42*	1.67*	3.50*	0.67*	0	1.17	0	0
7	4.50	1.25*	3.33*	0.92	0.17*	3.08*	0	0
14	1.25	0	1.33*	0	3.75	5.05*	8.3%*	50%*
21	0	0	0	0	5.83	8.33*	66.7%*	100%*

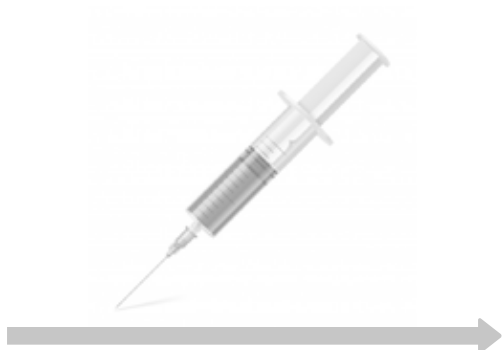NB : score VAS de 0 (aucune douleur/sensation de brûlure) à 10 (douleur intense/sensation de brûlure). Scores VAS de 0 (pas de CdC) à 10 (excellent CdC).

TÉLÉCHARGER LES PREUVES SCIENTIFIQUES ICI

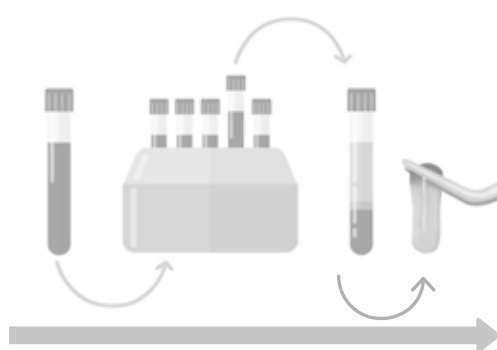

# ILLUSTRATION D'UNE RECONSTRUCTION

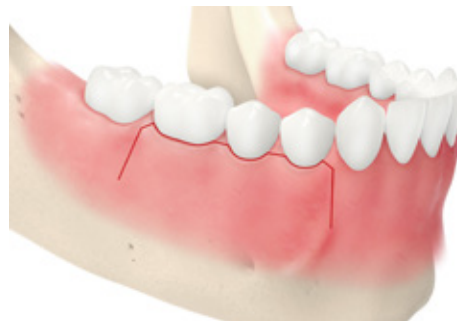CONFORTABLE, SANS ÊTRE CHRONOPHAGE ET ONÉREUX



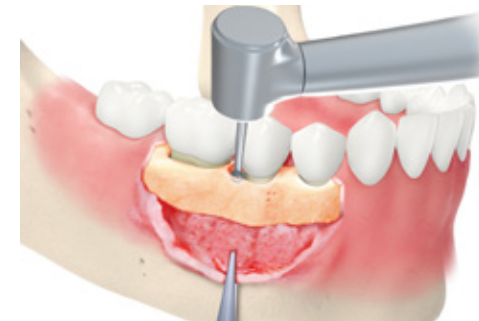
Pas de prise de sang



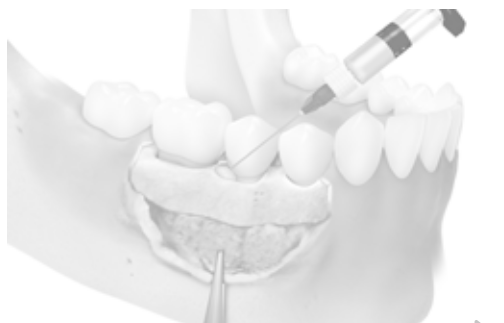
Pas de préparation de matériel



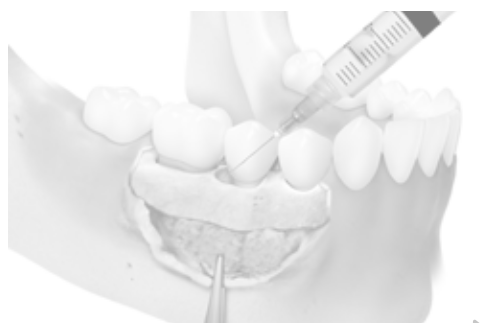
1. Ouvrir le lambeau



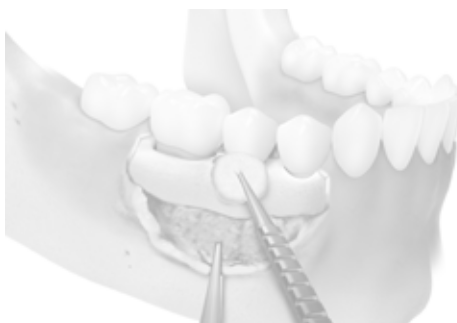
2. Débridement



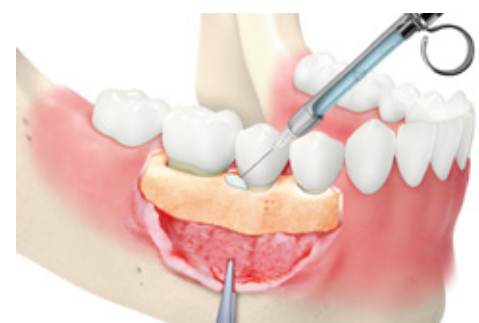Pas de conditionnement



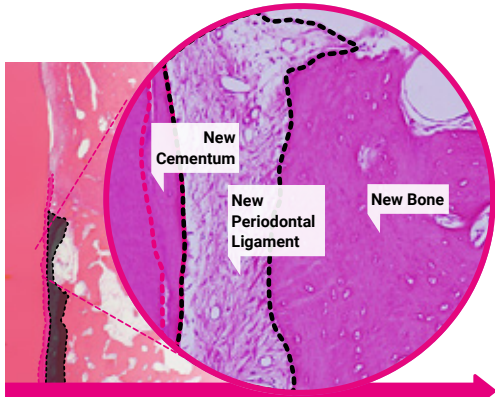
Pas de rinçage



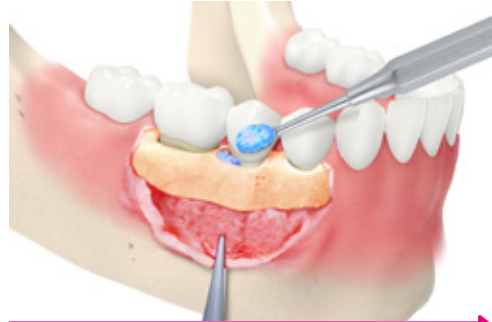Pas de séchage du sang et de la salive



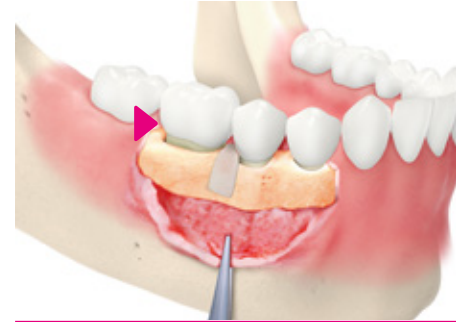3. Application de l' xHyA. Vous pouvez observer la stabilisation du caillot sanguin.



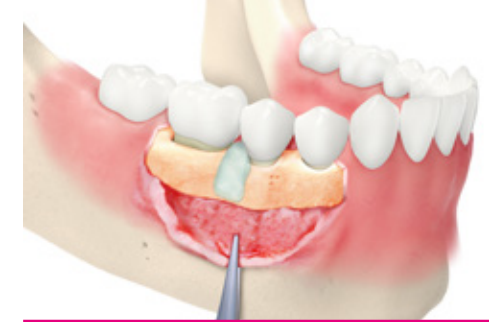4. La régénération : Ligament parodontal, cément et os<sup>17,22</sup>




5. Sticky Bone: xéno-graft porcin (p. ex. Smartgraft) et xHyA



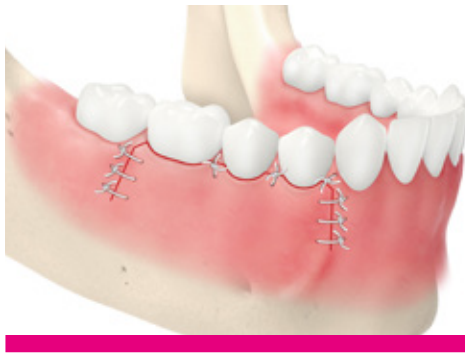6. Appliquer la membrane de collagène (p. ex. Smartbrane)



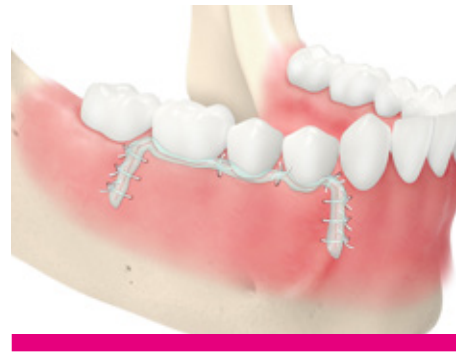7. Appliquer l'xHyA sur la membrane. Effet bactériostatique et anti-inflammatoire.



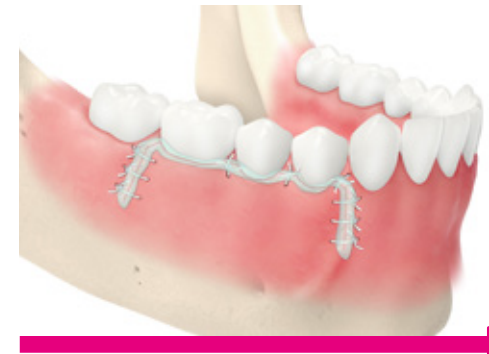8. La résorption de la membrane de collagène ralentie<sup>14</sup>



9. Suturer



10. Appliquer le gel xHyA pour minimiser la cicatrice<sup>6</sup>



11. Au moment du retrait de la suture : Appliquez le gel xHyA pour minimiser la cicatrice<sup>6</sup>

# ETAPES CLINIQUES

«STICKY BONE» EN 3 MINUTES



- Placer le substitut osseux dans une cupule.
- Hydrater en utilisant une solution physiologique ou du sang.
- Enlever tout excès de liquide.



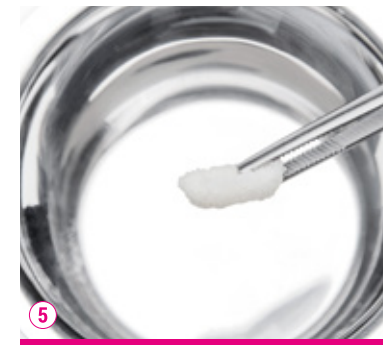Ajouter le gel d'xHyA au substitut osseux hydraté.



- Mélanger à l'aide d'une spatule.
- Répéter les étapes 2 et 3 : Ajoutez du gel supplémentaire jusqu'à obtenir la consistance souhaitée (environ 2/3 de matériau de greffe, 1/3 de gel xHyA).



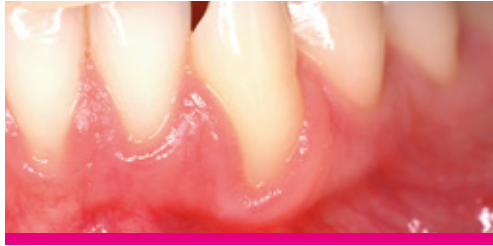Garder le putty à température ambiante pendant 3-5 minutes peut améliorer sa consistance.



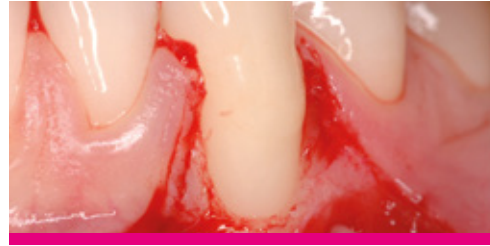Appliquer le putty dans le défaut.

# RÉCESSION GINGIVALE (CAF)

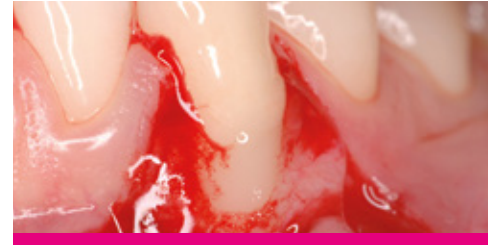
CAS FOURNI PAR LE PR ANDREA PILLONI, ROME, ITALIE



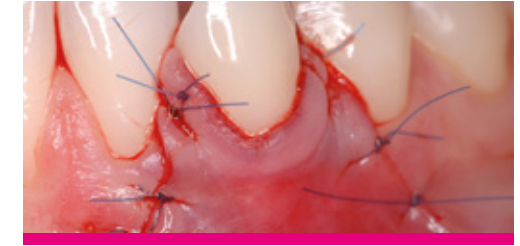1. Pre-op  
Une récession Miller classe II sur la canine inférieure droite.



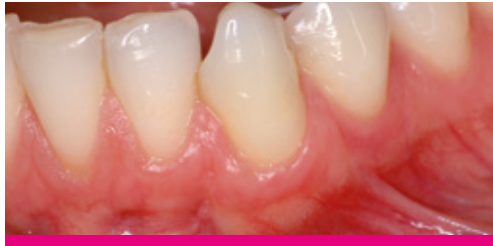2. Debridement  
La récession est traitée chirurgicalement. Après la préparation du lambeau, la surface de la racine est soigneusement nettoyée.



3. Injection du gel xHyA  
Le gel xHyA de qualité chirurgicale a été appliqué sur la surface de la racine et les zones d'incision des tissus mous pour favoriser la régénération parodontale et la cicatrisation rapide. Le gel xHyA se mélange bien avec le sang, ce qui est essentiel pour l'efficacité clinique de l'acide hyaluronique.



4. Suture  
La plaie est fermée par un lambeau coronaire (CAF).

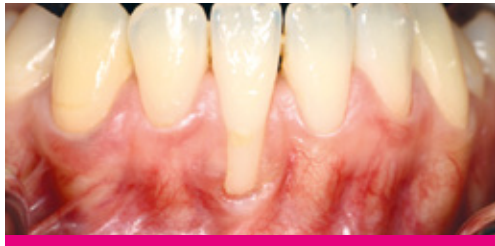

5. 1 an après l'opération  
La récession reste bien couverte par des tissus mous sains.

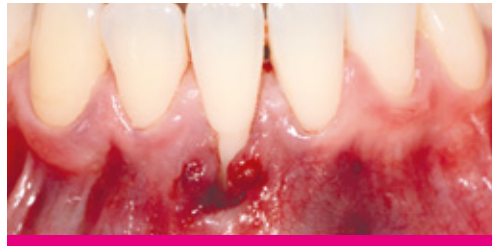

# RÉCESSION GINGIVALE (TUNNEL)

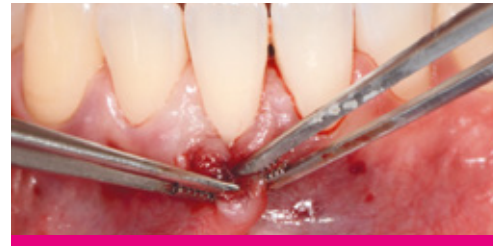CAS FOURNI PAR LE PR ANTON SCULEAN, BERN, SUISSE



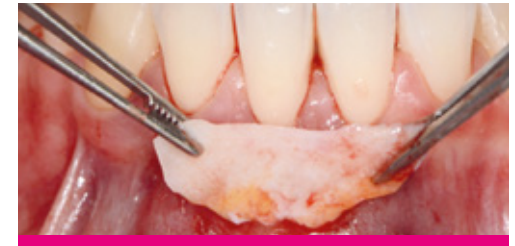1. Ligne de base



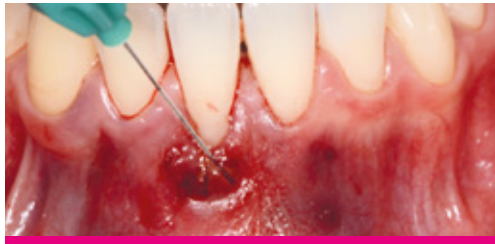2. Tunnel



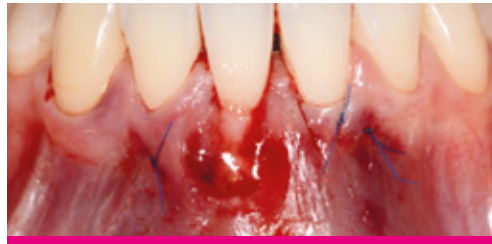3. Tunnel mobilisé



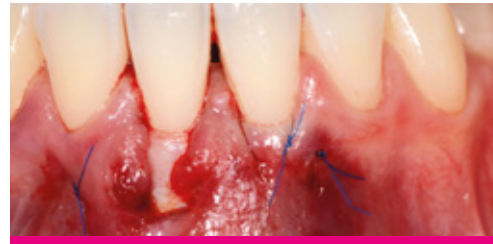4. Greffe de tissu conjonctif (GTC)



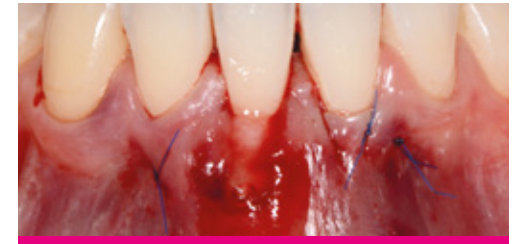5. Application du gel xHyA



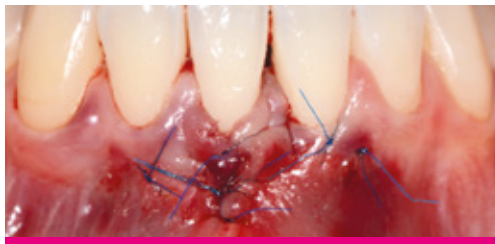6. Gel xHyA appliqué dans le tunnel



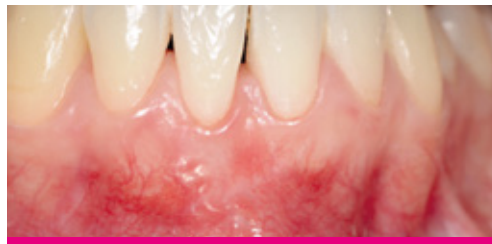7. Greffe de tissu conjonctif fixée dans le tunnel



8. Application du gel xHyA sur le greffon de tissu conjonctif



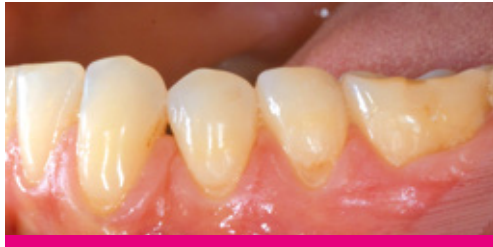9. Gel xHyA sur un tunnel fermé latéralement (suté)



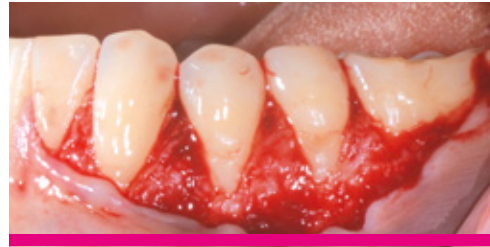10. Résultats

# COUVERTURE DE RÉCESSION MULTIPLE

CAS FOURNI PAR LE DR JÜRGEN PIERCHALLA, ALLEMAGNE



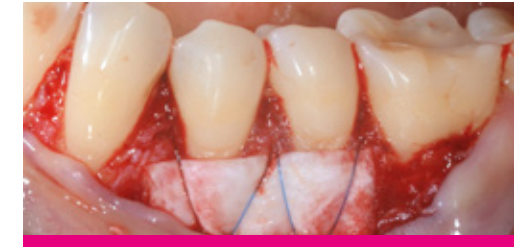1. Situation pré-opératoire



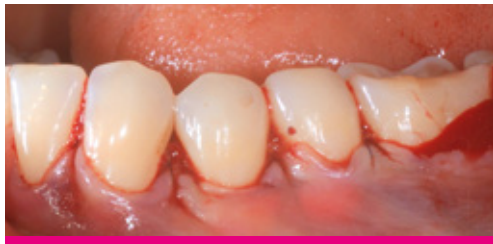2. Chirurgie  
Lambeau ouvert (protocole CAF)



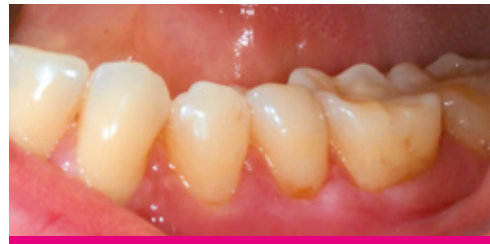3. Une membrane Smartbrane est enduite d'xHyA et pliée en quatre



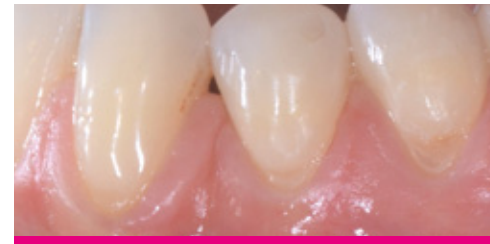4. Suture de la Smartbrane pliée et enduite de gel xHyA sur la surface de la dent



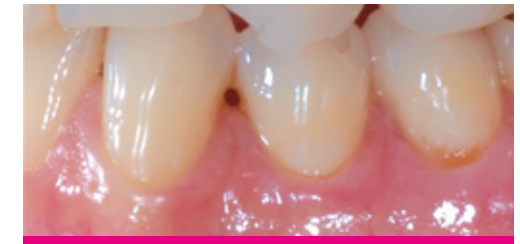5. Suture du lambeau



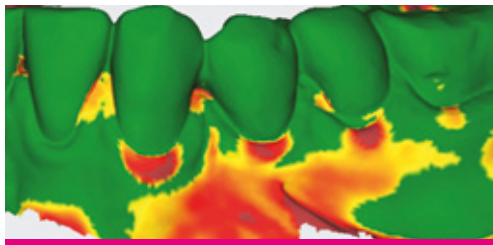
6. Situation post-opératoire



7. Situation post-opératoire



8. 9 mois après l'opération



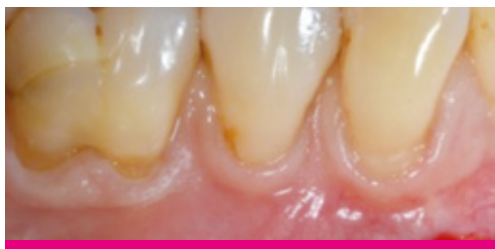9. Gain de volume des tissus mous 9 mois après l'opération par rapport aux données de base



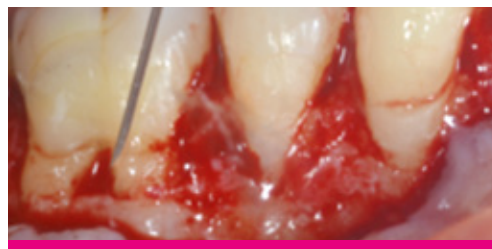10. Coupe transversale à 9 mois après l'opération par rapport à la ligne de base

# FURCATION

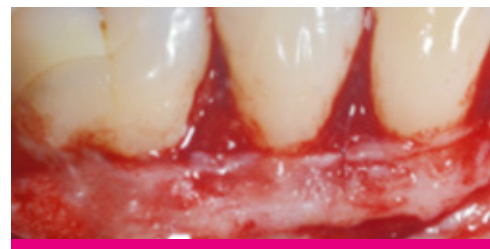CAS FOURNI PAR LE DR SOFIA AROCA, PARIS, FRANCE



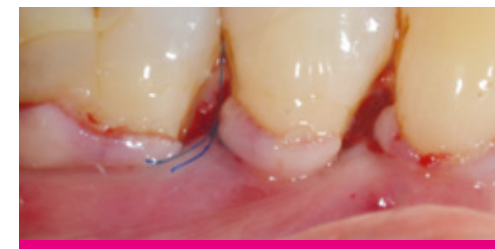1. Diagnostic  
Récession multiple (RT1) et furcation de classe I



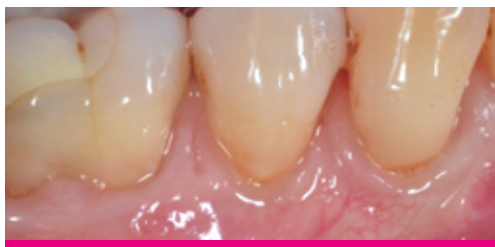2. Application du gel xHyA  
Conception de lambeau split-full-split et application de gel xHyA de qualité chirurgicale. Ce gel se mélange bien avec le sang et stabilise le caillot sanguin sur place.



3. Chirurgie  
La greffe de tissu conjonctif est suturée et stabilisée.



4. Suture  
La plaie est fermée en avançant coronalement le lambeau (sans tension) d'au moins 1,5 mm jusqu'au collet avec des sutures suspendues séparées.

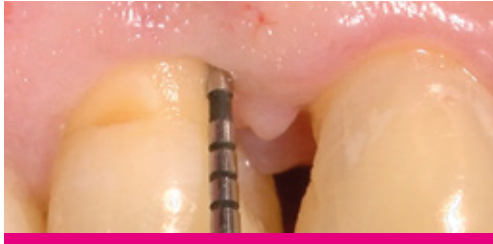


5. Résultat  
1 an après l'opération : La récession reste bien couverte par des tissus mous sains et on obtient un résultat esthétique avec des cicatrices minimales.

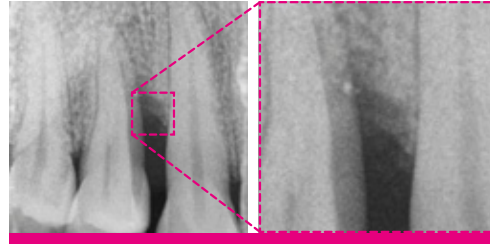


# DÉFAUT INFRA-OSSEUX

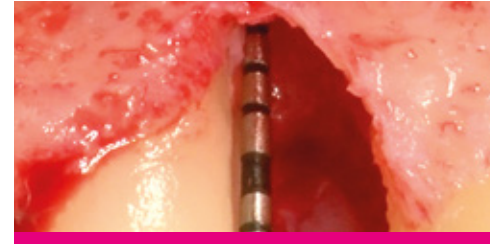
CAS FOURNI PAR LE PR ANDREA PILLONI, ROME, ITALIE



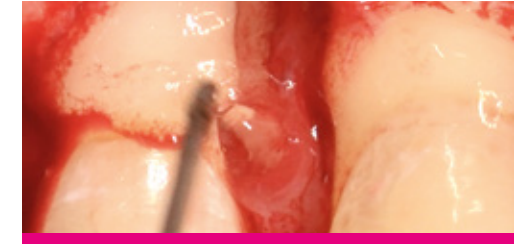1. Situation initiale : PPD de 10 mm



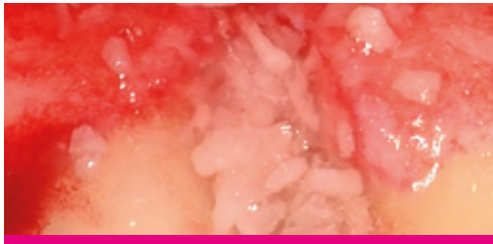2. Situation initiale : PPD de 10 mm



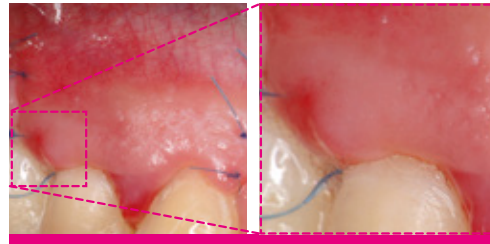
3. Situation après préparation du lambeau et dégratulation complète du défaut



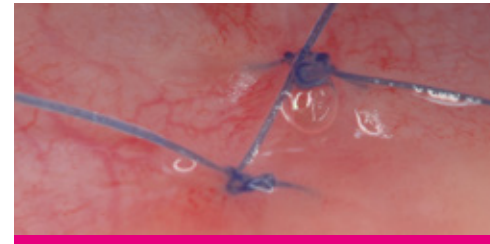4. Application de l'acide hyaluronique réticulé (xHyA)



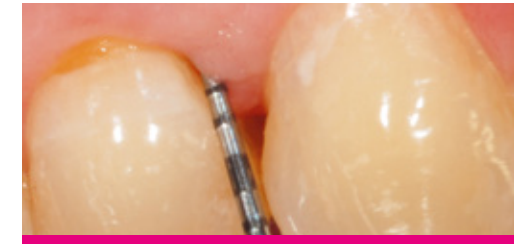5. Défaut comblé avec un mélange d'acide hyaluronique réticulé (xHyA) et un produit de comblement osseux



6. La situation 72h après l'opération montre une guérison accélérée.



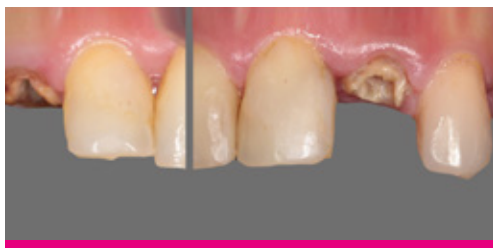7. La situation 72h après l'opération montre une cicatrisation accélérée.



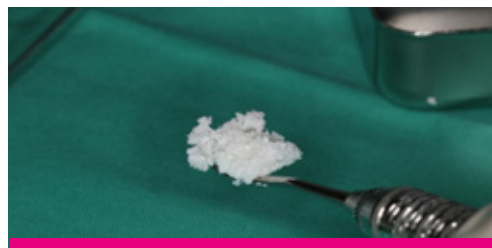
8. Après 8 ans  
Réduction significative de la profondeur de sondage à 2-3 mm

# PRESERVATION ALVEOLAIRE

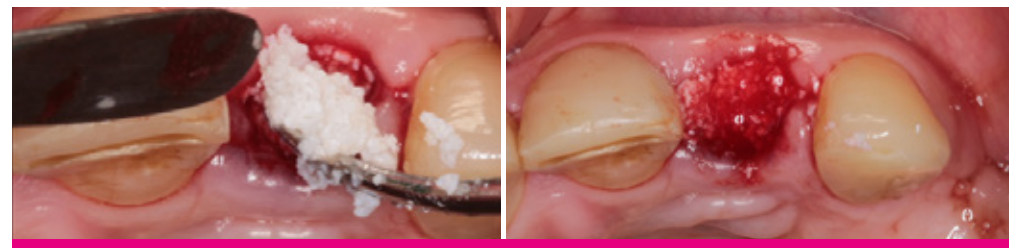CAS FOURNI PAR DR BASHAR A. HUSSEINI, BEYROUTH, LIBAN



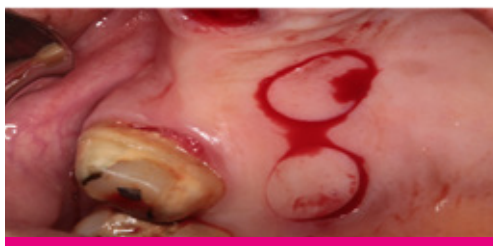1. Préservation alvéolaire en Split-mouth



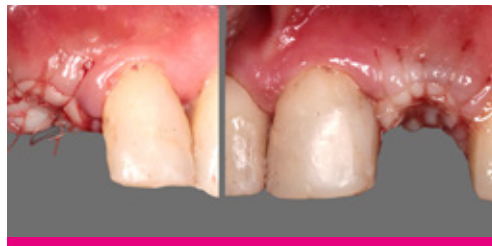2. Sticky bone de DBBM + xHyA (droite)



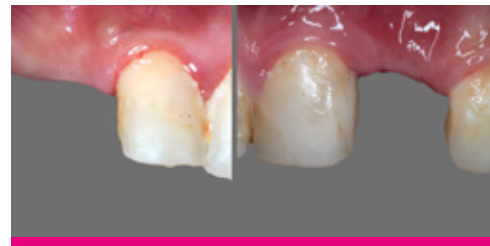3. Remplissage des alvéoles avec le DBBM (à gauche) et le «Sticky Bone» (à droite)



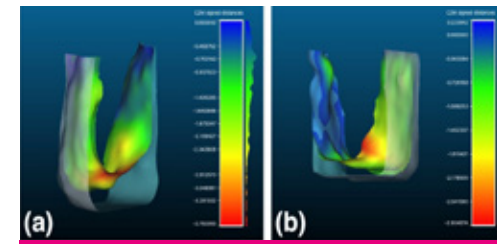
4. Tissu punches



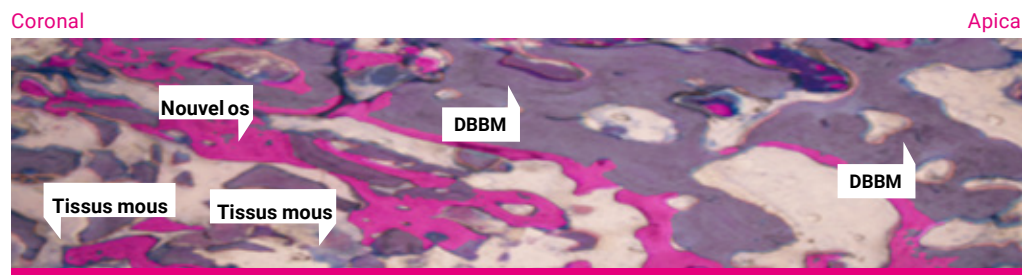
5. Obturation des alvéoles avec du tissu autogène



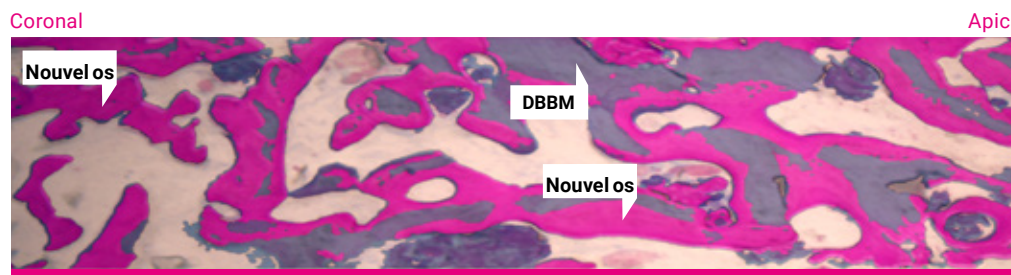
6. Cicatrisation à 2 mois



7. Résorption du volume à 2 mois. Résorption volumique limitée dans le groupe xHya+DBBM (droite)



Histologie DBBM à 2 mois. Faible quantité d'os (rose). Résorption limitée du DBBM (gris). Présence de tissus mous (bleu).

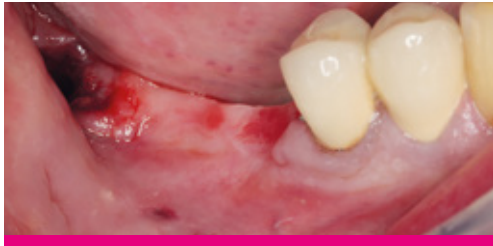

Histologie DBBM + xHyA à 2 mois. Apparition significative de nouvelles cellules osseuses. Résorption de la DBBM. Faible présence de tissus mous.

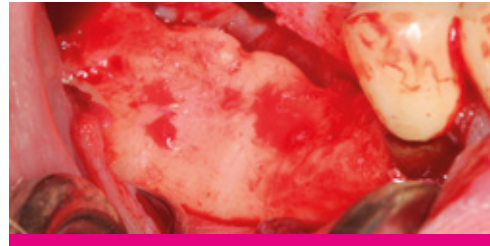

# RÉGÉNÉRATION OSSEUSE GUIDÉE

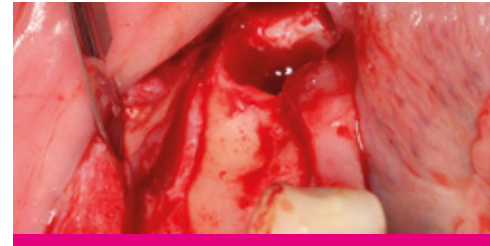CAS FOURNI PAR LE PR DARKO BOŽIĆ, ZAGREB, CROATIE



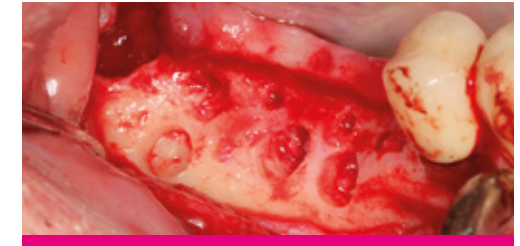1. Patient présentant une crête distale mandibulaire édentée nécessitant la pose d'un implant.



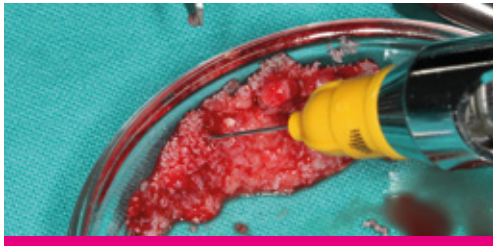2. L'élévation du lambeau a révélé une perte significative de la hauteur et de la largeur de la crête.



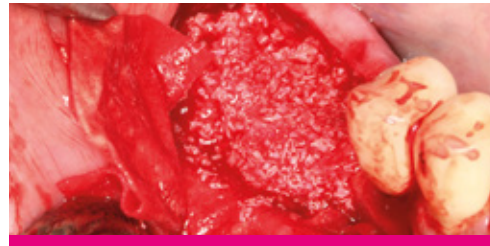3. Crête édentée avec perte significative de hauteur et de largeur.



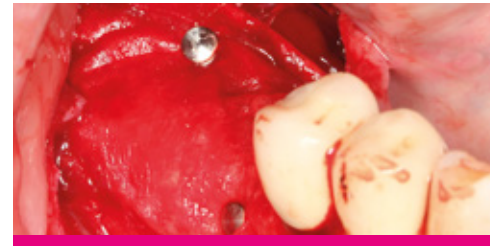4. Une petite quantité d'os autogène a été prélevée, en laissant de petites perforations corticales.



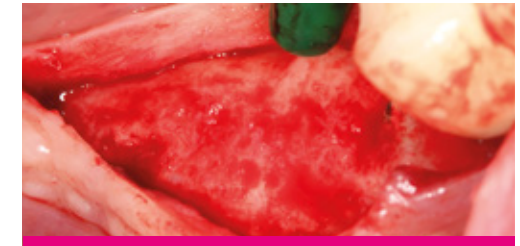5. L'os a été mélangé à un matériau de xéno greffe saturé d'acide hyaluronique.



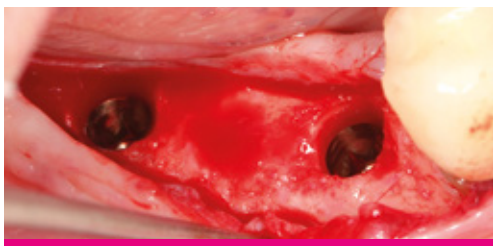6. Mise en place et application du mélange osseux.



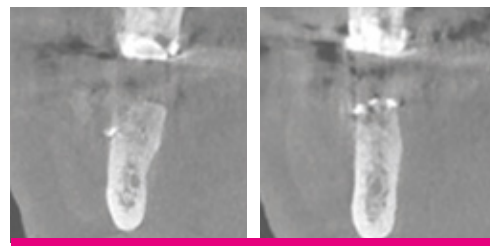
7. Le site a été recouvert d'une membrane de collagène résorbable (SMARTBRANE) et fixé avec des broches.



8. Après 6 mois  
Gain significatif de la largeur de l'os, bonne vascularisation avec presque aucune particule de greffe résiduelle visible.



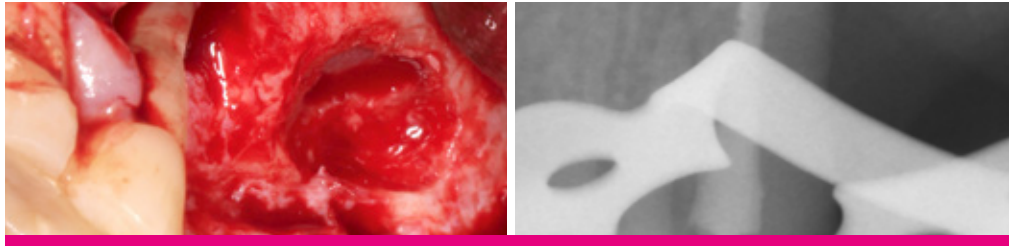
9. Des implants de 4 mm de diamètre ont été placés dans une positions prothétiques correctes.



10. Après 6 mois  
Tomographie à faisceau conique (CBCT) montrant une quantité significative d'os nouvellement formé.

# TRAITEMENT PARODONTAL ET ÉLÉVATION DU SINUS

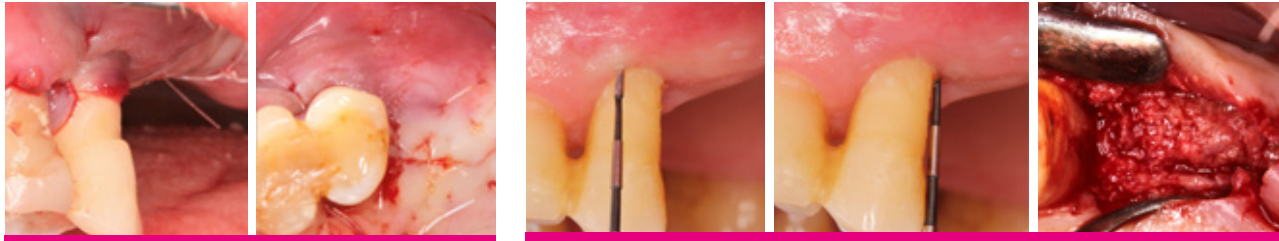CAS FOURNI PAR PR ANTON FRIEDMANN, WITTEN/HERDECKE, ALLEMAGNE



1. Prémolaire déchaussée avec le traitement parodontal et l'élévation du sinus

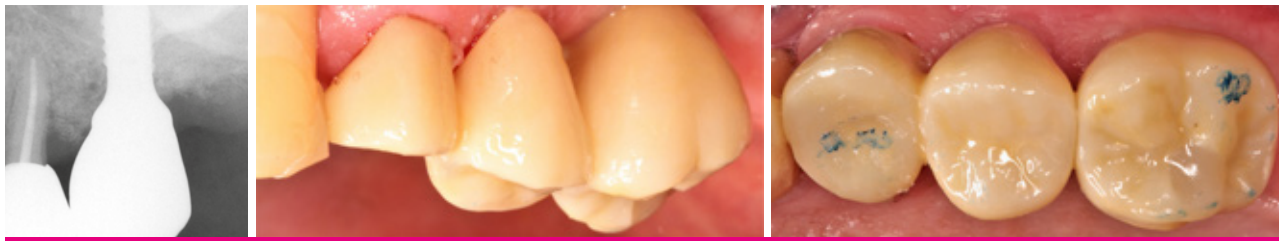

2. Sticky bone avec de l'acide hyaluronique réticulé (xHyA) combiné au xéno-graft porcin poreux (Smartgraft)

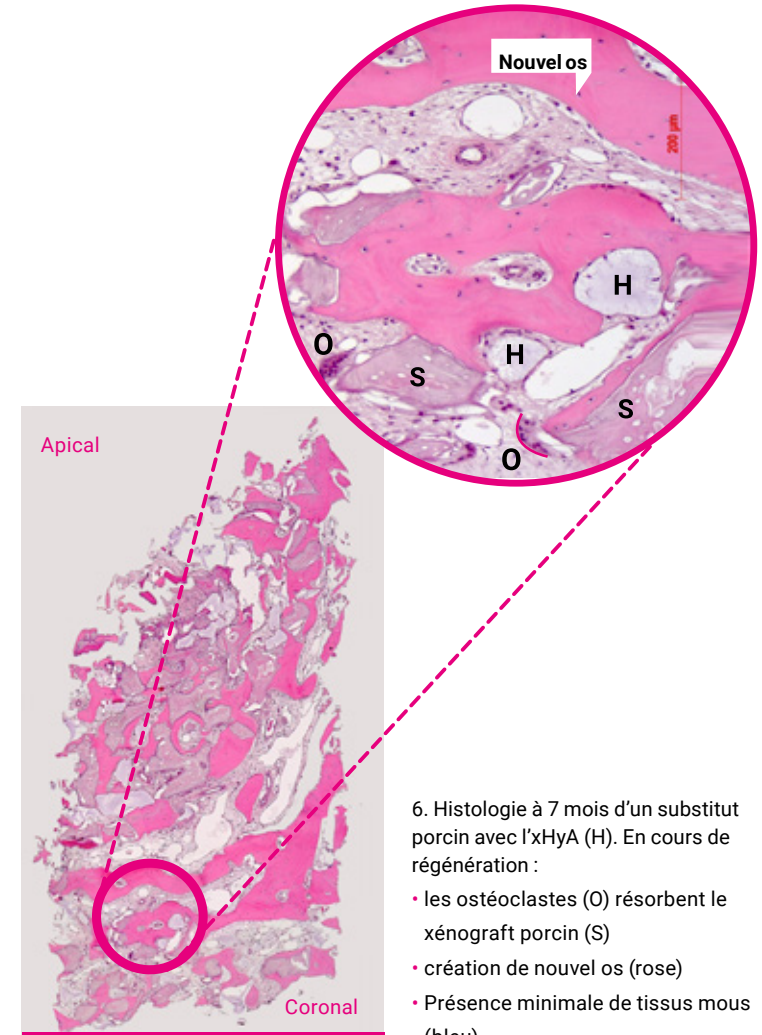


3. Situation post-op

4. 7m post-OP : PD  $\leq$  3 mm / BoP négatif / gain CAL à 7 mois  $\approx$  5,5 mm. Ré-entrée révèle une résolution du défaut au niveau de la paroi distale



5. Prothèse finale



6. Histologie à 7 mois d'un substitut porcin avec l'xHyA (H). En cours de régénération :

- les ostéoclastes (O) résorbent le xéno-graft porcin (S)
- création de nouvel os (rose)
- Présence minimale de tissus mous (bleu)

# LITTÉRATURE

1. Lee JY, Spicer AP. Hyaluronan : une molécule multifonctionnelle, mégadaltonique et furtive. *Curr Opin Cell Biol* 2000;12:581-586.
2. McDonald J, Hascall VC. Hyaluronan mini review series „ *JBiol Chem* 2002 ; 277:4575-4579.
3. Jiang D et al. „Hyaluronan as an immune regulator in human diseases“. *Physiol Rev* 2011;91:221-264.
4. Longaker T et al. „Studies in Fetal Wound Healing : V. Une présence prolongée d'acide hyaluronique caractérise la cicatrisation des plaies fœtales“. *Ann. Surg.* 1991 ; April:292-296.
5. Mast BA et al. „Hyaluronic Acid Modulates Proliferation, Collagen and Protein Synthesis of Cultured Fetal Fibroblast“. *Matrix*, 1993;13:441-446.
6. Asparuhova MB et al. „Activité de deux préparations de hyaluronane sur les fibroblastes oraux humains primaires.“ *J Periodont Res.* 2018;00:1-13.
7. Salbach J et al. „Potentiel régénérateur des glycosaminoglycanes pour la peau et les os.“ *J Mol Med* 2012;90:625-635.
8. Muzaffer A et al. „The Effect of Hyaluronic Acid-supplemented Bone Graft in Bone Healing : Experimental Study in Rabbits“. *J Biomater Appl* 2006 20:209
9. Sasaki T, Watanabe C. „Stimulation de l'ostéoinduction dans la cicatrisation osseuse par l'acide hyaluronique de haut poids moléculaire“. *Bone*. Vol. 16. No.1 Janvier 1995:9-15
10. Pirnazar P et al. „Bacteriostatic effects of hyaluronic acid“. *Journal of Periodontology* 1999;70:370-374
11. De Boulle K et al. „A Review of the Metabolism of 1,4-Butanediol Diglycidyl Ether- Crosslinked Hyaluronic Acid Dermal Fillers.“ *Chirurgie dermatologique* 2013;39(12):1758-1766.
12. Stiller M et al. „Performance des granulés et du mastic de phosphate  $\beta$ -tricalcique, matériaux de greffe osseuse après augmentation bilatérale du plancher sinusien chez l'homme.“ *Biomaterials* 2014;35(10):3154-3163.
13. Mendes RM et al. „Le hyaluronate de sodium accélère le processus de guérison dans les alvéoles dentaires du rat“. *Arch Oral Biol* 2008 ; 53:1155-1162
14. Eliezer M et al. „L'acide hyaluronique ralentit la dégradation de la membrane de collagène chez les rats diabétiques non contrôlés.“ *J Periodontal Res.* 2019;00:1-9.
15. Kessiena LA et al. „Hyaluronan in wound healing : Redécouverte d'un acteur majeur“. *Wound Rep Reg* 2014 ; 22:579-593. *Dental Journal.* (2017) Vol.42:104-11.
16. West DC et al. „Angiogenèse induite par les produits de dégradation de l'acide hyaluronique“. *Science.* 1985 Jun 14 ; 228(4705):1324-6.
17. Shirakata Y, Imafuji T, Nakamura T, Kawakami Y, Shinohara Y, Noguchi K, Pilloni A, Sculean A. Régénération de la cicatrisation parodontale des défauts intra-osseux à deux parois après chirurgie reconstructive avec un gel d'acide hyaluronique réticulé avec ou sans matrice de collagène : étude préclinique chez le chien. *Quintessence Int.* 2021;0(0):308-316. doi : 10.3290/j.qi.b937003. PMID : 33533237.
18. Yıldırım S, Özener HÖ, Doğan B, Kuru B. Effet de l'acide hyaluronique appliqué localement sur la douleur et la cicatrisation de la plaie épithéliale palatine : Un essai clinique contrôlé, randomisé et à masque d'examineur. *J Periodontol.* 2018 Jan;89(1):36-45. doi : 10.1902/jop.2017.170105. PMID : 28914592.
19. King, S.R., Hickerson, W.L. et Proctor, K.G. (1991) Beneficial Actions of Exogenous Hyaluronic Acid on Wound Healing. *Surgery*, 109, 76-86.
20. Fawzy ES. et al. Application locale de gel d'hyaluronan en conjonction avec la chirurgie parodontale : un essai contrôlé randomisé. *Clin Oral Invest* 2012;16:1229-1236
21. Briguglio, F. et al. Traitement des défauts parodontaux peu osseux à l'aide d'un biopolymère résorbable d'acide hyaluronique : Un essai clinique randomisé. *Quintessence Int* 2013;44:231-240
22. Shirakata Y, Nakamura T, Kawakami Y, Imafuji T, Shinohara Y, Noguchi K, Sculean A. Healing of buccal gingival recessions following treatment with coronally advanced flap alone or combined with a cross-linked hyaluronic acid gel. Une étude expérimentale chez le chien. *J Clin Periodontol.* 2021. doi : 10.1111/jcpe.13433.
23. Pilloni A, Schmidlin PR, Sahrman P, Sculean A, Rojas MA. Effectiveness of adjunctive hyaluronic acid application in coronally advanced flap in Miller class I single gingival recession sites : a randomized controlled clinical trial, *Clinical Oral Investigations.*
24. Fickl et al. 2021 (soumis)
25. Bachar Hussein et al 2021 (soumis)

Remarque : Smartgraft est une marque déposée de Regedent AG et fabriquée par Collagen Matrix Inc. Hyadent BG est une marque déposée et fabriquée par BioScience GmbH. Smartbrane est une marque déposée et fabriquée par Regedent AG.

TÉLÉCHARGER LES PREUVES SCIENTIFIQUES ICI



# OPTIONS PAR INDICATION

Indications	Smartgraft	Smartbrane	xHyA
Couverture de la racine avec CTG			1 x 1,2 ml
Défauts intra-osseux (1-3 parois)/furcations (classe I-III)	Granules de 0,25 - 1,0 mm	15 x 20 mm	1 x 1,2 ml
Fenestration	0,5 cc ou 1 cc de particules fines	20 x 30 mm	1 x 1,2 ml
Déhiscence	0,5 cc ou 1 cc de particules fines	15 x 20 mm	1 x 1,2 ml
Extraction alvéolaire	1,0 cc de particules fines	10 x 10 mm ou 15 x 20 mm	1 x 1,2 ml
Augmentation verticale / horizontale	2,0 cc de grosses particules	20 x 30 mm ou 30 x 40 mm	1 x 1,2 ml
Préservation des crêtes	2,0 cc de grosses particules	30 x 40 mm	1 x 1,2 ml
Élévation du plancher sinusal	2,0 cc de grosses particules	15 x 20 mm ou 20 x 30 mm	1 x 1,2 ml
Protection de la membrane Schneider		15 x 20 mm ou 20 x 30 mm	1 x 1,2 ml
Cicatrisation / esthétique			1 x 1,2 ml

